Magazin für den Zahnarzt und sein Team

PLAQUE N CARE

Prophylaxe – Parodontologie – Ästhetik

Schnuller Ja oder Nein?

Wie eine verfrühte Füllungstherapie vermieden werden kann

Keinen Bock mehr? Die Gegenstrategie: Selbstmotivation und Eigenverantwortung

spitta

Ausgabe 3/2017
September
ISSN 2196-0534

Schnelle Regeneration bei akuten Entzündungen im Mundraum

Schmerzhafte Zahnfleisch- und Mundschleimhauterkrankungen können zu einer reduzierten häuslichen Mundhygiene führen. Zur Linderung einer Entzündung können auch Phytotherapeutika Mittel der Wahl sein, da diese wechsel- und nebenwirkungsarm sind.

Die opportunistische Plaque-Hypothese besagt, dass die Anwesenheit pathogener Keime unter ungünstigen Milieufaktoren zu Karies, Gingivitis oder Parodontitis führen kann. Allgemeinerkrankungen, Medikamenteneinnahme, das Immunsystem, Gewohnheiten, Zahnstellung, KFO-Apparaturen, Füllungs- oder Zahnersatzüberhänge etc. fördern die Beschwerden und müssen im Zusammenhang mit der häuslichen Plaquekontrolle betrachtet werden. Schmerzhafte Zahnfleisch- und Mundschleimhauterkrankungen führen nicht selten zu einer reduzierten Mundhygiene und, falls vorhanden, werden Prothesen – wie im nachfolgenden Patientenfall – erst gar nicht herausgenommen.

Patientenfall

Eine 78-jährige Patientin mit festsitzendem Zahnersatz im Oberkiefer und einer herausnehmbaren Implantatkonstruktion im Unterkiefer zeigte in der geplanten Recallsitzung folgende Entzündungssymptome (Abb. 1): Primär am Implantat 33 fanden sich eine Rötung, Schwellung, BOP sowie Pseudotaschen. Es folgte eine vorsichtige und sanfte Zahnstein- und Biofilmentfernung im sub- und supragingivalen Bereich (maschinell/manuell). Dabei wurde die Patientin über die Ist-Situation, Ätiologie und Prognose bei guter Compliance aufgeklärt und entsprechend instruiert. Ziel war es, durch ein besseres Verständnis hinsichtlich der geplanten Therapie die Patientencompliance zu verbessern.

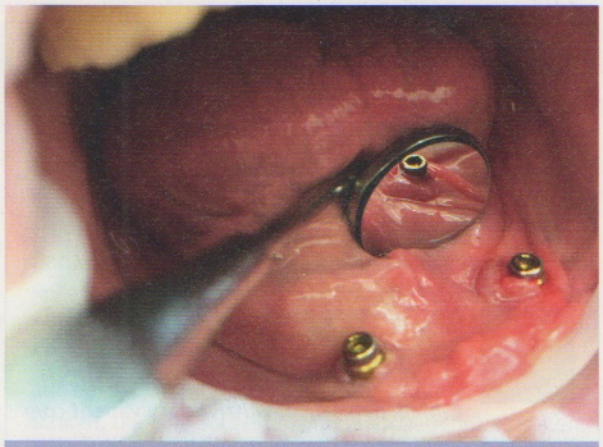

Abb. 1: Ausgangssituation: Gerötete und geschwollene entzündete Mundschleimhaut an Implantat 33.

Vorteil pflanzlicher Wirkstoffe

Um die Nachhaltigkeit der Biofilmkontrolle zu fördern, ist eine antimikrobielle Unterstützung im Rahmen der häuslichen Mundhygiene in jedem Fall zu empfehlen. Dabei fiel unsere Wahl auf das pflanzliche Arzneimittel Kamillan®, einer Extraktkombination aus Schafgarbenkraut und den Blüten der Echten Kamille. Unsere Praxiserfahrung hat gezeigt, dass gerade bei akuten Entzündungen eine zügige Schmerzreduktion die Compliance erhöht. Darüber hinaus ist für eine schnellere Regeneration von Zahnfleisch und Mundschleimhaut der Einsatz chemischer Mundspülungen, die die Mundflora zusätzlich belasten können, nicht immer von Vorteil. Die antiinflammatorischen, wundheilungsfördernden und antibakteriellen Effekte der Schafgarben-Kamillen-Kombination sind wissenschaftlich belegt [1] und zeigen eine gute Verträglichkeit. Vor allem bei Patienten, die regelmäßig Medikamente einnehmen, sind solche Phytotherapeutika Mittel der Wahl, um mögliche Wechsel- und Nebenwirkungen auszuschließen.

Natürliche Wundheiler

Der aus der als Blutstillkraut bekannten Heilpflanze Schafgarbe gewonnene Extrakt ist mit dem der Echten Kamille verwandt und hat antibakterielle sowie wundheilungsfördernde Eigenschaften. Daher war die Empfehlung für die Patientin schlüssig und wurde angenommen. Sie sollte zweimal täglich mit der verdünnten Lösung spülen und diese zusätzlich ein- bis zweimal täglich lokal an Implantat 33 applizieren (Abb. 2). Außerdem galt es, ihre Mundhygiene an Implantat 33 und 43 mit einer Monobürste zu optimieren. Durch einen geplanten Urlaub konnte die Patientin erst nach drei Wochen wieder zur Kontrollsitzung erscheinen. Das Ergebnis war zufriedenstellend: Die Mukositis an Implantat 33 war vollständig abgeheilt, die Mundhygiene im lingualen Bereich jedoch weiter verbesserungswürdig. Beim Sondieren zeigten sich keinerlei Blutungen mehr. Außerdem war die Patientin schmerzfrei (Abb. 3).

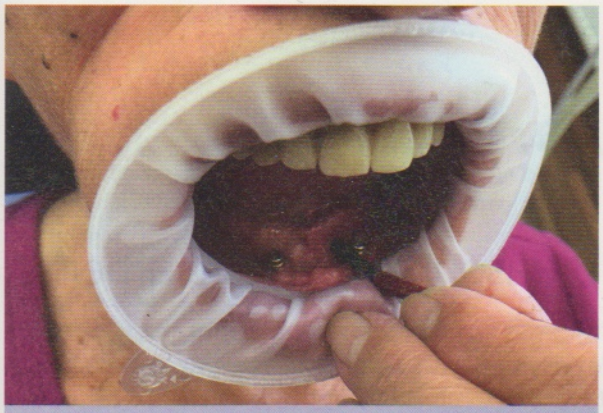

Abb. 2: Lokale Applikation von Kamillan® an entzündeter Gingiva und Mukosa rund um das Implantat.

Abb. 3: Regenerierte Mundschleimhaut an allen Implantaten – erkennbar an rosafarbener Gingiva und Mukosa.

Wichtige Prophylaxe

Auch bei längerer Anwendung zeigt die pflanzliche Lösung eine gute Verträglichkeit, denn in unbeschädigtem, gesundem Gewebe ruft diese keinerlei Veränderungen hervor. Für die Stärkung und einen langfristigen Schutz der Mundschleimhaut empfahlen wir der Patientin, die verdünnte Lösung auch weiterhin zweimal täglich prophylaktisch anzuwenden.

Quelle:

[1] Wollina U: Moderne Wissenschaft bestätigt Tradition. Naturamed 25 (3), 32–35 (2010).

Vesna Braun

Dentalhygienikerin

Praxis & More®

Im Heidewald 11, 77767 Appenweier

E-Mail: v.braun@praxis-and-more.de

www.praxis-and-more.de

Mit Sicherheit sauber!

Desinfektionslinie mit verbesserter Rezeptur

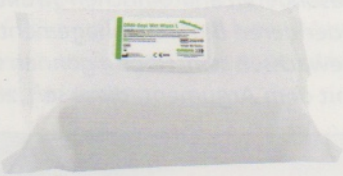

✓ Vollviruzid/VAH-gelistet

✓ 4-Felder-Test/DIN EN 16615

✓ Made in Germany

www.orbis-dental.de

ORBIS

2017-255-4523_Stand: 14.08.2017